

PROTOCOL D'EXPLORACIÓ INTERDISCIPLINÀRIA OROFACIAL PER A NENS I ADOLESCENTS - Instruccions

Bottini E.; Carrasco A.; Coromina J.; Donato G.; Echarri P.; Grandi D.;
Lapitz L. i Vila E. (2008)

El **Protocol d'Exploració Interdisciplinària Orofacial per a Nens i Adolescents** és una eina útil i senzilla que possibilita la detecció d'alteracions morfològiques i/o funcionals del sistema estomatognàtic i facilita la derivació i la interrelació entre pediatres, otorinolaringòlegs, logopedes i odontòlegs.

Es compon de 13 factors que seran omplerts de forma ràpida, i que analitzarem detalladament a continuació. Quan un factor estigui alterat, serà motiu de derivació a diferents professionals. Analitzarem, per a cada un dels 13 factors, quin serà el professional a derivar.

Posteriorment codificarem els diferents factors. Això no és necessari a l'hora d'emplenar el protocol, però serà d'utilitat en els diferents estudis científics que es vulguin realitzar amb el protocol. En aquesta codificació, s'atorgarà un grau 0 als factors que no es trobin alterats i s'utilitzaran els altres codis per puntuar les alteracions dels diferents factors que ho estiguin.

INSTRUCCIONS PER SEGUIR EL PROTOCOL:

El protocol es compon de 13 factors, a més a més de les dades de filiació, i és completament clínic ja que no inclou cap altre tipus d'exploracions o exàmens. Realitzarem l'explicació de cadascun dels factors, analitzarem a quin professional ha de ser derivat el pacient que presenti alterat algun factor i quina codificació utilitzarem per a cada un dels factors.

1. Anamnesi pares: en aquesta primera part es realitzarà una sèrie de preguntes als pares. La resposta a aquestes preguntes pot ser: / Sí /, / No /, / No sap /.

Aquestes preguntes estan destinades a determinar el tipus de respiració, la presència d'hàbits perniciosos i els possibles problemes de fono-articulació:

- 1 - Ronca habitualment el seu fill mentre dorm?
- 2 - Durant el son, ha observat si al nen li costa respirar o ho fa amb molt d'esforç?
- 3 - Ha detectat en el seu fill mentre dorm:
 - Pausos o parades respiratòries
 - Son intranquil o agitat
 - Postures anòmales del cap (hiperextensió, etc.)
 - Sudoració excessiva
- 4 - Mulla el coixí amb saliva?
- 5 - Es cansa amb facilitat quan corre o quan fa exercici?
- 6 - Es queda amb la boca oberta mirant la televisió o l'ordinador?
- 7 - Té baveig diürn?
- 8 - Es constipa freqüentment?
- 9 - Té al·lèrgies i/o asma?

- 10 - Hàbits: xumet / biberó / succió digital / onicofàgia / quilofàgia / altres
11 - Perd la veu sovint?
12 - Té problemes de pronunciació?

El pacient amb alteració en les preguntes 1 a 9 ha de ser derivat a l'otorinolaringòleg, al pediatre i/o al logopeda. El pacient amb alteració en la pregunta 10 ha de ser derivat a l'odontòleg i al logopeda. El pacient amb alteració en les preguntes 11-12 ha de ser derivat al logopeda.

Per a la seva codificació, donarem un grau 0 a la resposta "NO", un grau 1 a la resposta "SI" i un grau 2 a la resposta "NO SAP".

2 - Respiració: S'ha d'establir el tipus de respiració del pacient: nasal, bucal o mixta. En el tractament ortodòntic del pacient és fonamental la reeducació de la matriu funcional, juntament amb l'establiment de les vuit normes de la matriu funcional del Dr. Durán¹. Una de les primeres claus de la matriu funcional és l'establiment d'un adequat patró respiratori nasal. No obstant això, a vegades, degut a obstruccions o hàbits, es presenta un patró diferent de respiració, amb obertura i postero-rotació mandibular, i pas de l'aire a través de la boca. A llarg termini, aquest patró respiratori comportarà una sèrie de conseqüències en el creixement i desenvolupament craniofacial.

El pacient amb alteració de la respiració, ha de ser derivat a l'otorinolaringòleg i al logopeda.

Per a la seva codificació, donarem un grau 0 a la respiració nasal, un grau 1 a la respiració mixta, i un grau 2 a la respiració oral.

3 - Perfil: es consideraran tres tipus de perfil facial, atenent a la classificació de perfil realitzada pel Dr. Arnett en normalitat o alteració dels maxil·lars^{2,3}
:

- Normal o de classe I (maxil·lars correctament ubicats)
- Convex o de classe II (maxil·lar superior avançat o inferior endarrerit)
- Còncav o de classe III (maxil·lar superior endarrerit o inferior avançat)

El pacient amb alteració del perfil, ha de ser derivat a l'odontòleg.

Per a la seva codificació, donarem un grau 0 al perfil de classe I (normal) un grau 1 al perfil de classe II (alterat) i un grau 2 al perfil de classe III (alterat).

4.- Codificació dels narius: Grau de col·lapse nasal codificat pel Dr. Durán⁴: Es codificaran cinc graus, més un grau 0 d'absència total de problema, en funció de l'actuació dels narius durant una inspiració forçada:

Grau 0: Dilatació bilateral dels narius en inspiració.

Grau 1: No hi ha dilatació ni col·lapse de narius en inspiració.

Grau 2: Col·lapse parcial unilateral en inspiració.

Grau 3: Col·lapse parcial bilateral (3-A) o total unilateral (3-B) en inspiració.

Grau 4: Col·lapse total unilateral i parcial de l'altre costat en inspiració.

Grau 5: Col·lapse total bilateral en inspiració.

El pacient amb alteració dels narius ha de ser derivat a l'otorinolaringòleg i a l'odontòleg.

Per a la seva codificació utilitzarem els mateixos graus del Dr. Durán.

5- Fre lingual: Mobilitat lingual codificada pel Dr. Durán⁴: Es codificaran cinc graus de mobilitat lingual i un grau 0 d'absència total de problema per intervenció quirúrgica prèvia, en funció de l'alçada a la qual arriba la punta de la llengua amb la boca oberta:

Grau 0: Intervenció quirúrgica (alliberament) del fre lingual.

Grau 1: La punta de la llengua contacta clarament amb el paladar, per darrere dels incisius superiors, en màxima obertura mandibular.

Grau 2: La punta de la llengua gairebé contacta el paladar, per darrere dels incisius superiors, en màxima obertura mandibular.

Grau 3: La punta de la llengua arriba a la meitat de la distància entre incisius inferiors i superiors en màxima obertura de la boca.

Grau 4: La punta de la llengua sobrepassa lleugerament els incisius inferiors.

Grau 5: La punta de la llengua no sobrepassa els incisius inferiors (molt proper a la anquiloglossia).

El pacient amb alteració de la mobilitat lingual ha de ser derivat al logopeda i a l'otorinolaringòleg.

Per a la seva codificació utilitzarem els mateixos graus del Dr. Durán.

6- Amígdales: Es codificaran cinc graus de mida amigdalars més un grau zero d'absència total (amigdalectomia) de problema, en funció de la seva relació amb l'espai faringi on es troben^{4,5}:

Grau 0: Amigdalectomia prèvia

Grau 1: No s'observen amígdales.

Grau 2: Les amígdales ocupen un espai més petit que un terç de l'espai faringi (<25%).

Grau 3: Les amígdales ocupen un terç de l'espai faringi (25-50%).

Grau 4: Les amígdales ocupen dos terços del espai faringi, encara que no arriben a tocar-se en la línia mitjana (50-75%).

Grau 5: Les amígdales envaeixen totalment l'espai faringi i es toquen entre si (> 75%).

El pacient amb alteració de la mida amigdal·lar ha de ser derivat a l'otorinolaringòleg.

Per a la seva codificació utilitzarem els mateixos graus del Dr. Durán.

7 - Llavis: s'examinarà la relació de llavis, considerant normal una relació del llavi superior respecte de l'inferior d'1 / 3 a 2 / 3. A més es considerarà:

- Llavi superior incompetent en repòs (no contacta amb l'inferior)
- Llavis secs o esquerdats.

El pacient amb alteració dels llavis, ha de ser derivat a l'odontòleg i al logopeda.

Per a la seva codificació, donarem un grau 0 a la relació normal de llavis, un grau 1 a la relació amb llavi superior incompetent en repòs i un grau 2 per als llavis secs o esquerdats.

8 - Maloclusió (Angle): relaciona els primers molars, canins i incisius.

- Classe I (normal) la cúspide mesiovestibular del primer molar superior clou en el solc mesiovestibular del primer molar inferior. El caní superior clou entre la vessant distal de la cúspide del caní inferior i la vessant mesial de la cúspide del primer premolar inferior. Els incisius presenten un ressalt o diferència anteroposterior de 2-3 mm. (Incisius superiors avançats respecte als inferiors).

- Classe II / 1: El primer molar, caní i incisius superiors es troben en una posició més avançada respecte als inferiors.

- Classe II / 2: El primer molar i caní superiors es troben en una posició més avançada respecte als inferiors. Els incisius centrals superiors es troben inclinats cap a palatí (palatoversió)

- Classe III: El primer molar, caní i incisius superiors es troben en una posició més endarrerida respecte als inferiors.

El pacient amb alteració de l'oclusió ha de ser derivat a l'odontòleg.

Per a la seva codificació donarem un grau 0 a la maloclusió de classe I, un grau 1 a la maloclusió de classe II-1, un grau 2 a la maloclusió de classe II-2, i un grau 3 a la maloclusió de classe III.

9 - Mossegada. Oclusió: s'examinaran les alteracions de l'oclusió des d'un punt de vista vertical i transversal ^{6,7}.

Verticalment trobem:

- Profunda anterior: els incisius superiors cobreixen més de 2-3 mm. als inferiors
- Oberta: els incisius superiors cobreixen menys de 0 mm. als superiors.

Transversalment trobem:

- Creuada (uni o bilateral): la cúspide vestibular dels premolars o molars superiors clouen per dins de la cúspide vestibular dels molars inferiors.

El pacient amb alteració de la mossegada ha de ser derivat a l'odontòleg.

Per a la seva codificació donarem un grau 0 a la relació normal, un grau 1 a la relació amb mossegada profunda anterior, un grau 2 a la relació amb mossegada oberta i un grau 3 a la relació amb mossegada creuada posterior (uni o bilateral).

10 - Alineació: podem trobar tres situacions:

- Normal: les dents estan correctament posicionades, alineades en les seves bases òssies i sense presentar espais o apinyaments entre elles.
- Diastemes: hi ha espais o diastemes entre les dents
- Apinyament: l'espai disponible en els maxil·lars no és suficient per albergar-les, i les dents es troben apinyades.

El pacient amb alteració de l'alineació dentària ha de ser derivat a l'odontòleg.

Per a la seva codificació donarem un grau 0 a l'alineació correcta de les arcades, un grau 1 a l'alineació incorrecta amb presència de diastemes, i un grau 2 a l'alineació incorrecta amb presència d'apinyament.

11 - Deglució: Cap als 4 anys d'edat la deglució completa la seva maduració i les seves característiques són similars a les de l'adult: segellat labial (llavis tancats), llengua en contacte amb el paladar i absència de tensions o contraccions peribucals.⁸

Quan aquests requisits no es compleixen, es produeix l'anomenada deglució atípica o disfuncional, els signes més comuns de la qual són:

- Llengua interposada entre arcades dentàries

- Empenta lingual contra l'arcada dentària superior o inferior
- Incisius superiors sobre llavi inferior
- Contracció de la musculatura peribucal, entre d'altres.

Les seves causes més freqüents poden ser la respiració bucal, la persistència d'hàbits de succió (de xumet, biberó, dit, objectes), fre lingual curt i hàbits posturals alterats. La deglució disfuncional o atípica pot provocar alteracions en l'oclusió dentària, la parla i la veu.

D'acord amb l'objectiu d'aquest protocol, per realitzar una observació ràpida i senzilla de la deglució s'han de tenir en compte alguns requisits: pacient assegut o de peu (tronc en posició vertical), buscar el patró espontani de la deglució (mentre parla, quan beu aigua, etc.). En els casos necessaris, el logopeda és el professional capacitat per realitzar la valoració i rehabilitació dels diferents tipus clínics de deglució disfuncional o atípica.

L'observació d'aquestes alteracions i la detecció i derivació primerenca al logopeda especialitzat en Teràpia Miofuncional, incidiran favorablement en la salut del pacient.⁹

S'examinarà en aquest protocol la presència d'alteracions de la deglució o deglució atípica, basant-nos en dues qüestions senzilles:

- ¿Fa ganyotes a l'empassar?
- ¿Interposa la llengua o el llavi quan empassa?

El pacient amb alteració de la deglució ha de ser derivat al logopeda.

Per a la seva codificació donarem un grau 0 a la deglució correcta, un grau 1 a la presència de ganyotes en deglució, i un grau 2 a la interposició de llengua o llavi a l'empassar.

12. Alteracions posturals: Anomenem alteracions del sistema postural als hàbits o vicis posturals antifisiològics que impliquen el trencament de l'equilibri muscular corporal. Els canvis produïts en l'estàtica craniofacial (hiper o hipo extensions cervicals) condueixen a canvis en l'estàtica mandibular.

Diferents causes, orgàniques o funcionals, generen mecanismes compensatoris sense que impliquin necessàriament simptomatologia⁸, però la persistència dels desequilibris musculars compensatoris, afecta a les funcions de respiració, succió, deglució, masticació, parla i veu.

Sovint aquests patrons musculars alterats generen tensions, dolor, fatiga muscular, amb possible afectació dentària i d'oclusió⁹.

La detecció precoç d'aquests signes afavoreix el manteniment de la salut i la qualitat de vida.

El treball logopèdic dins de l'equip interdisciplinari afavorirà la rehabilitació del pacient i l'estabilitat dels resultats del tractament.

En el protocol s'ha de deixar constància de les possibles situacions en la postura del pacient¹⁰:

- Posició normal
- Lordosi: augment de la curvatura lumbar
- Cifosi: augment de la curvatura dorsal, disminució de la curvatura lumbar, caiguda de espatlles, tòrax pla i abdomen prominent.

El pacient amb alteració de la postura ha de ser derivat al logopeda i al pediatre.

Per a la seva codificació, donarem un grau 0 a la posició normal, un grau 1 a la presència de lordosi o augment de la curvatura lumbar, i un grau 2 a la presència de cifosi o disminució de la curvatura lumbar.

13. Adenoides: per a la valoració de les vegetacions adenoides farem diferents proves:

- Test fonètic: es demanarà al pacient que pronuncii la paraula "MINYONA", amb el nas tapat i sense tapar. Si hi ha una diferència en la nasalitat de la veu, el considerarem normal. Si el nas tapat o destapat no produeix diferència en la nasalitat de la veu, es considerarà alterat.
- Endoscòpia (exclusiu per al otorinolaringòleg.
- Teleradiografia de perfil (exclusiu per a l'ortodontista)

El pacient amb alteració de les adenoides ha de ser derivat a l'otorinolaringòleg.

Per a la seva codificació donarem un grau 0 a l'absència d'obstrucció, un grau 1 a la presència d'obstrucció parcial, i un grau 2 a la presència d'obstrucció severa.

14. Es recomana valoració per: Finalment, s'inclou el professional o professionals als que el pacient hauria d'anar, per realitzar un adequat tractament multidisciplinari, que inclou el diagnòstic i l'abordatge terapèutic.

També codificarem el professional que hauria de valorar al pacient, donant un grau 0 a l'absència de necessitat de valoració, un grau 1 a la necessitat de valoració per part de l'otorinolaringòleg, un grau 2 a la necessitat de valoració per odontòleg, un grau 3 a la necessitat de valoració per logopeda, un grau 4 a la necessitat de valoració per pediatra i un grau 5 a la necessitat de valoració per diversos d'ells.

Farem servir els mateixos codis (de l'1 al 4 en aquest cas) per codificar qui ha estat el professional que ha realitzat l'estudi.

CONCLUSIONS

Aquest protocol representa un procediment clínic, senzill i ràpid, que ens permet realitzar una primera avaluació del pacient, i determinar quins són els especialistes integrants de l'equip multidisciplinari que hauran d'intervenir en el tractament per facilitar la correcció, realitzar un tractament etiològic i així aconseguir la màxima estabilitat possible post-tractament.

Aquest protocol també intenta unificar els conceptes i la nomenclatura utilitzada pels diferents especialistes, per tal de facilitar i dinamitzar l'entesa entre ells.

Tanmateix, en tornar a realitzar aquest examen després del tractament, es pot determinar d'una forma objectiva l'evolució d'aquest i quan acaba la funció d'alguna o de totes les especialitats que han intervingut.

BIBLIOGRAFIA

- ¹ Durán J. Multifunction System "MFS". Las 8 claves de la matriz funcional. Ortodoncia clínica. 2003; 6:10-13.
- ² Arnett GW, Bergman Rt. Facial Keys to orthodontic diagnosis and treatment planning- Part I. Am J Orthod Dentofacial Orthop. 1993; 103:299-312.
- ³ Arnett GW, Bergman Rt. Facial Keys to orthodontic diagnosis and treatment planning- Part II. Am J Orthod Dentofacial Orthop. 1993;103:395-411
- ⁴ Durán J. Técnica MFS: Diagnóstico de la matriz funcional: codificación. Ortodoncia clínica. 2003; 6:138-40.
- ⁵ Coromina J, Estivill E. Tratamiento del niño roncadador y/o con apnea obstructiva del sueño: la reducción amigdalal con laser. En: Coromina J,

Estivill E. El niño roncadador. El niño con síndrome de apnea obstructiva del sueño. Barcelona. 2ª Ed. EDIMSA 2006:41-68.

⁶ Echarri P, Perez JJ. Historia clínica, examen clínico y estudio de modelos. En Echarri P. Diagnóstico en ortodoncia: estudio multidisciplinario. Barcelona. Nexus. 2002: 57-102.

⁷ Ustrell J, Durán J. Diagnóstico en ortodoncia. En Ustrell J, Durán J. Ortodoncia. Primera edición. Barcelona. Ed. Universitat de Barcelona. 2001:61-100.

⁸ Grandi D, Donato G. Terapia Miofuncional. Diagnóstico y Tratamiento. Ediciones Lebón, Barcelona, 2006.

⁹ Segovia ML, Infante L. Disgnacias. En Programa de actualización en Fonoaudiología. Primer ciclo. Módulos 1 y 2. Editorial Médica Panamericana, Bs.As. Argentina, 2001.

¹⁰ Segre R, Naidich S. Principios de Foniatría. Editorial Médica Panamericana, Bs.As., Argentina, 1981.

PROTOCOL D'EXPLORACIÓ INICIAL INTERDISCIPLINÀRIA OROFACIAL PER A NENS I ADOLESCENTS

(Dirigit a logopedes, odontòlegs, otorinolaringòlegs i pediatres)

Realitzat per:.....**Especialitat:**.....

Dades del pacient:

Nom del pacient:.....Etat:.....Data:.....
 Sexe:.....Pes:.....Alçada:.....Antecedents:.....

Concept:

L'exploració interdisciplinària orofacial, extra i intraoral comprèn l'examen per a la detecció de possibles alteracions morfològiques i/o disfuncions.
 Aquesta proposta és una aproximació a un protocol d'exploració que reuneix 2 característiques:
 1.-Rapidesa (5-8 minuts)
 2.-Simplicitat

Anamnesi:

	Si	No	No sap
1- Ronca habitualment el seu fill mentre dorm?			
2- Durant el son, ha observat si al nen li costa respirar o ho fa amb molt d'esforç?			
3- Ha detectat en el seu fill mentre dorm:			
Pauses o parades respiratòries?			
Son intranquil o agitat?			
Postures anòmales del cap (hiperextensió, etc)			
Sudoració excessiva			
4- Mulla el coixí amb saliva?			
5- Es cansa quan corre o quan fa exercici?			
6- Es queda amb la boca oberta mirant la televisió o l'ordinador?			
7- Té baveig diürn?			
8- Es constipa freqüentment?			
9- Té al·lèrgies i/o asma?			
10- Hàbits: xumet/succió digital/onicofàgia/quilofàgia/ altres			
11- Perd la veu sovint?			
12- Té problemes de pronunciació?			








Respiració:

Nasal
 Bucal
 Mixta

Perfil:







Normal. Classe I
 Convex. Classe II
 Còncav. Classe III

Codificació de nariu (amb respiració forçada)

						
<input type="checkbox"/> Grau 0 Dilata	<input type="checkbox"/> Grau 1 No col·lapsa ni dilata	<input type="checkbox"/> Grau 2 Col·lapse unilateral parcial	<input type="checkbox"/> Grau 3A Col·lapse parcial bilateral	<input type="checkbox"/> Grau 3B Col·lapse total unilateral	<input type="checkbox"/> Grau 4 Col·lapse total i col·lapse parcial	<input type="checkbox"/> Grau 5 Col·lapse total bilateral




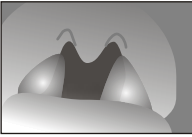
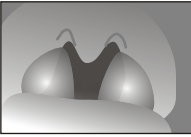
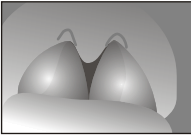
Mobilitat lingual (demandar al pacient que elevi la llengua amb la boca totalment oberta intentant tocar el paladar)

5

					
<input type="checkbox"/> Grau 0 Frenectomia	<input type="checkbox"/> Grau 1 Punta llengua toca el paladar	<input type="checkbox"/> Grau 2 Gairebé toca el paladar	<input type="checkbox"/> Grau 3 Equidistant entre els incisius sup. i inferiors	<input type="checkbox"/> Grau 4 Sobrepassa els incisius inferiors	<input type="checkbox"/> Grau 5 No sobrepassa els incisius inferiors



Amígdals

6

					
<input type="checkbox"/> Grau 0 Amigdalectomia prèvia	<input type="checkbox"/> Grau 1 No hi ha amígdals visibles	<input type="checkbox"/> Grau 2 Amígdals molt petites (<25%)	<input type="checkbox"/> Grau 3 Amígdals 1/3 orofaringe (entre 25% i 50%)	<input type="checkbox"/> Grau 4 Amígdals 2/3 orofaringe (entre el 50% i 75%)	<input type="checkbox"/> Grau 5 Amígdals 3/3 orofaringe (>75%)

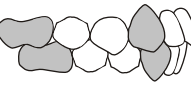
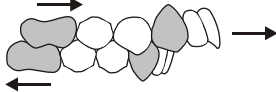
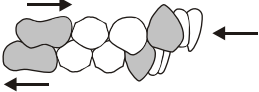
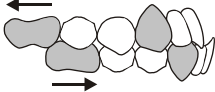
Llavis

7

	<input type="checkbox"/> Contacte labial en repòs		<input type="checkbox"/> Sense contacte labial en repòs	<input type="checkbox"/> Llavis secs o esquerdat
---	---	---	---	--

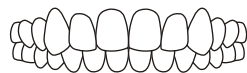
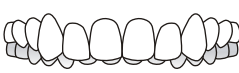
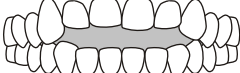
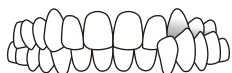
Maloclusió (Angle)

8

			
<input type="checkbox"/> Classe I (Normal)	<input type="checkbox"/> Classe II/1	<input type="checkbox"/> Classe II/2	<input type="checkbox"/> Classe III

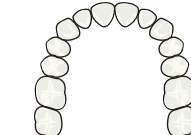
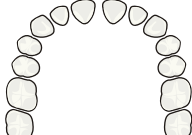

Mossegada. Oclusió

9

			
<input type="checkbox"/> Normal	<input type="checkbox"/> Profunda anterior	<input type="checkbox"/> Oberta	<input type="checkbox"/> Creuada (uni. o bilat.)

Alineació

10

	<input type="checkbox"/> Normal		<input type="checkbox"/> Diastemes		<input type="checkbox"/> Apinyament
---	---------------------------------	---	------------------------------------	---	-------------------------------------




Deglució

11

<input type="checkbox"/> Normal	<input type="checkbox"/> Fa ganyotes a l'empassar?	<input type="checkbox"/> Interposa la llengua i/o el llavi a l'empassar?
---------------------------------	--	--

Alteracions posturals

12

	<input type="checkbox"/> Posició normal		<input type="checkbox"/> Lordosi Augment de la curvatura lumbar		<input type="checkbox"/> Cifosi Dors corb, disminució de la curvatura lumbar, caiguda d'espalles, tòrax pla i abdomen prominent
---	---	---	---	---	---

Adenoides:

13

Test fonètic (minyona)	<input type="checkbox"/> Positiu (diferent)	<input type="checkbox"/> Endoscòpia (exclusiu ORL)	<input type="checkbox"/> No obstrucció
	<input type="checkbox"/> Negatiu (igual)	<input type="checkbox"/> Tele Rx perfil (Exclusiu ortodontistes)	<input type="checkbox"/> Obstrucció parcial
			<input type="checkbox"/> Obstrucció severa

Es recomana valoració por:

14

<input type="checkbox"/> Otorinolaringòleg	<input type="checkbox"/> Ortodontista	<input type="checkbox"/> Logopeda	<input type="checkbox"/> Pediatra
--	---------------------------------------	-----------------------------------	-----------------------------------