

INSTRUCCIONES PARA SEGUIR EL PROTOCOLO DE EXPLORACIÓN INTERDISCIPLINARIA OROFACIAL PARA NIÑOS Y ADOLESCENTES

Bottini,E.; Carrasco,A.; Coromina,J.; Donato,G.; Echarri,P.; Grandi,D.; Lapitz,L. y Vila,E. (2008)

El protocolo de exploración interdisciplinaria orofacial para niños y adolescentes es una herramienta útil y sencilla que posibilita la detección de alteraciones morfológicas y/o funcionales del sistema estomatognático y facilita la derivación y la interrelación entre pediatras, otorrinolaringólogos, logopedas y odontólogos.

Se compone de 13 factores que serán rellenados de forma rápida, y que analizaremos detalladamente a continuación. Cuando un factor se encuentre alterado, será motivo de derivación a diferentes profesionales. Analizaremos, para cada uno de los 13 factores, cual será el profesional a derivar.

Posteriormente codificaremos los distintos factores. Esto no es necesario a la hora de rellenar el protocolo, pero será de utilidad en los distintos estudios científicos que se quieran realizar con el protocolo. En esta codificación, se otorgará un grado 0 a los factores que no se encuentren alterados y se utilizarán los otros códigos para puntuar las alteraciones de los distintos factores.

INSTRUCCIONES PARA SEGUIR EL PROTOCOLO

El protocolo se compone de 13 factores, además de los datos de filiación, y es completa mente clínico ya que no incluye otro tipo de exploraciones o exámenes. Realizaremos la explicación de cada uno de los factores, analizaremos a qué profesional debe ser derivado el paciente que presente alterado algún factor y la codificación que utilizaremos para cada uno de los factores.

1. Anamnesis padres. En esta primera parte se realizará una serie de preguntas a los padres. La respuesta a estas preguntas puede ser: /Sí/ , /No/ , /No sabe/.

Estas preguntas están destinadas a determinar el tipo de respiración, la presencia de hábitos perniciosos y los posibles problemas de fono-articulación:

1. ¿Ronca habitualmente su hijo mientras duerme?
2. Durante el sueño: ¿ha observado si al niño le cuesta respirar o lo hace con mucho esfuerzo?
3. Ha detectado en su hijo al dormir:
 - a. Pausas o paradas respiratorias
 - b. Sueño intranquilo o agitado
 - c. Posturas anormales de la cabeza (hiperextensión, etc.)
 - d. Sudoración excesiva
4. ¿Moja la almohada con saliva?
5. ¿Se cansa con facilidad al correr o al hacer ejercicio?
6. ¿Se queda con la boca abierta mirando la televisión o el ordenador?
7. ¿Tiene babeo diurno?
8. ¿Se resfría frecuentemente?
9. ¿Tiene alergias y/o asma?
10. Hábitos: chupete / biberón/ succión digital / onicofagia / queilofagia/ otros
11. ¿Pierde la voz frecuentemente?
12. ¿Tiene problemas de pronunciación?

El paciente con alteración en las preguntas 1 a 9 debe ser derivado a otorrinolaringólogo, pediatra y /o logopeda. El paciente con alteración en la pregunta 10 debe ser derivado a odontólogo y logopeda. El paciente con alteración en las preguntas 11-12 debe ser derivado al logopeda.

Para su codificación, daremos un grado 0 a la respuesta “NO”, un grado 1 a la respuesta “SI” y un grado 2 a la respuesta “NO SABE”.

2. Respiración. Se debe establecer el tipo de respiración del paciente: nasal, bucal o mixta. En el tratamiento ortodóncico del paciente es fundamental la reeducación de la matriz funcional, junto con el establecimiento de las ocho normas de la matriz funcional del Dr. Durán¹. Una de las primeras claves de la matriz funcional es el establecimiento de un adecuado patrón respiratorio nasal. Sin embargo, en ocasiones, debido a obstrucciones o hábitos, se presenta un patrón distinto de respiración, con apertura y posterorrotación mandibular, y paso del aire a través de la boca. A largo plazo, este patrón respiratorio conllevará una serie de consecuencias en el crecimiento y desarrollo craneofacial.

El paciente con alteración de la respiración, debe ser derivado a otorrinolaringólogo y logopeda.

Para su codificación, daremos un grado 0 a la respiración nasal, un grado 1 a la respiración mixta, y un grado 2 a la respiración oral.

Respiración:

2 ☐ Nasal ☐ Bucal ☐ Mixta

3. Perfil. Se considerarán tres tipos de perfil facial, atendiendo a la clasificación de perfil realizada por el Dr. Arnett en normalidad o alteración de los maxilares^{2,3}:

- Normal o de clase I (maxilares correctamente ubicados)
- Convexo o de clase II (maxilar superior avanzado o inferior retrasado)
- Cóncavo o de clase III (maxilar superior retrasado o inferior avanzado)

El paciente con alteración del perfil, debe ser derivado al odontólogo.

Para su codificación, daremos un grado 0 al perfil de clase 1 (normal) un grado 1 al perfil de clase II (alterado) y un grado 2 al perfil de clase III (alterado).

Perfil:

3 ☐ Normal. Clase I ☐ Convexo. Clase II ☐ Cóncavo. Clase III

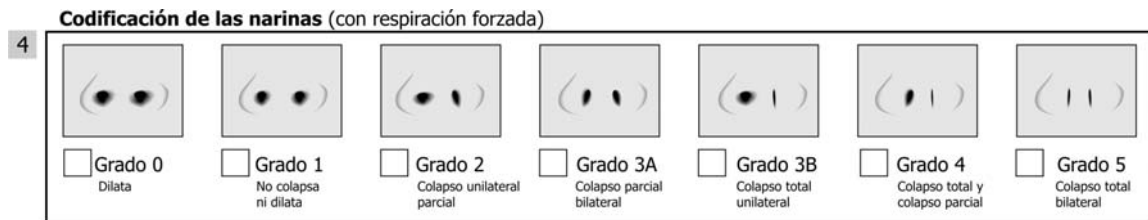
4. Codificación de las narinas. Grado de colapso nasal codificado por el Dr. Durán⁴: se codificarán cinco grados, más un grado 0 de ausencia total de problema, en función de la actuación de las narinas durante una inspiración forzada:

- Grado 0: Dilatación bilateral de las narinas en inspiración.

- Grado 1: No hay dilatación ni colapso de narinas en inspiración.
- Grado 2: Colapso parcial unilateral en inspiración.
- Grado 3: Colapso parcial bilateral (3-A) o total unilateral (3-B) en inspiración.
- Grado 4: Colapso total unilateral y parcial del otro lado en inspiración.
- Grado 5: Colapso total bilateral en inspiración.

El paciente con alteración de las narinas debe ser derivado a otorrinolaringólogo y odontólogo.

Para su codificación utilizaremos los mismos grados del Dr. Durán.

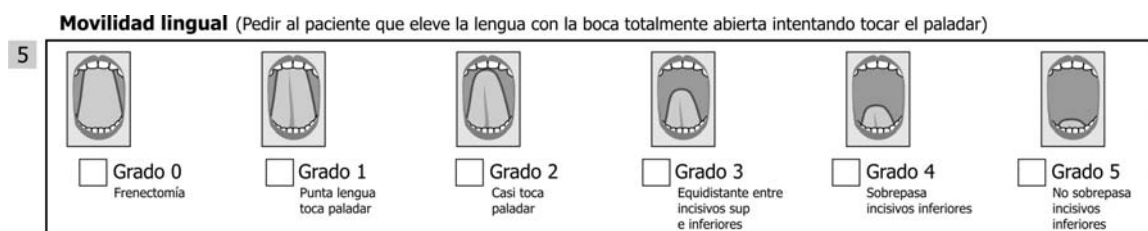

5. Frenillo lingual inferior. Movilidad lingual codificada por el Dr. Durán⁴ : se codificarán cinco grados de movilidad lingual y un grado 0 de ausencia total de problema por intervención quirúrgica previa, en función de la altura a la que llega la punta de la lengua con la boca abierta:

- Grado 0: Intervención quirúrgica (liberación) del frenillo lingual.
- Grado 1: La punta de la lengua contacta claramente con el paladar, por detrás de los incisivos superiores, en máxima apertura mandibular.
- Grado 2: La punta de la lengua casi contacta el paladar, por detrás de los incisivos superiores, en máxima apertura mandibular.
- Grado 3: La punta de la lengua llega a la mitad de la distancia entre incisivos inferiores y superiores en máxima apertura de la boca.
- Grado 4: La punta de la lengua sobrepasa levemente los incisivos inferiores.
- Grado 5: La punta de la lengua no sobrepasa los incisivos inferiores (muy próximo a la anquilosis).

El paciente con alteración de la movilidad lingual debe ser derivado a logopeda y otorrinolaringólogo.

Para su codificación utilizaremos los mismos grados del Dr. Durán.



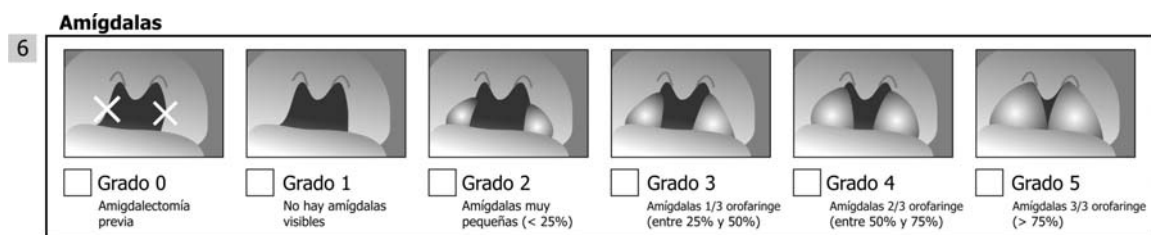
6. Amígdalas. Se codificarán cinco grados de tamaño amigdalario más un grado cero de ausencia total (amigdalectomía) de problema, en función de su relación con el espacio faríngeo donde se

encuentran^{4,5} :

- Grado 0: Amigdalectomía previa.
- Grado 1: No se observan amígdalas.
- Grado 2: Las amígdalas ocupan un espacio menor de 1/3 del espacio faríngeo (<25%).
- Grado 3: Las amígdalas ocupan 1/3 del espacio faríngeo (25-50%).
- Grado 4: Las amígdalas ocupan 2/3 del espacio faríngeo, aunque no llegan a tocarse en la línea media (50-75%).
- Grado 5: Las amígdalas invaden totalmente el espacio faríngeo y se tocan entre sí (>75%).

El paciente con alteración del tamaño amigdalar debe ser derivado al otorrinolaringólogo.

Para su codificación utilizaremos los mismos grados del Dr. Durán.

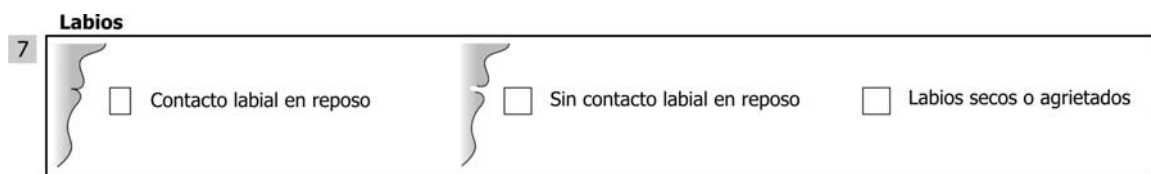

7. Labios: se examinará la relación de labios, considerándose normal la relación del labio superior respecto del inferior de 1/3 a 2/3. Además se considerará:

- Labio superior incompetente en reposo (no contacta con el inferior)
- Labios secos o agrietados.

El paciente con alteración de los labios, debe ser derivado a odontólogo y logopeda.

Para su codificación, daremos un grado 0 a la relación normal de labios, un grado 1 a la relación con labio superior incompetente en reposo, y un grado 2 para los labios secos o agrietados.



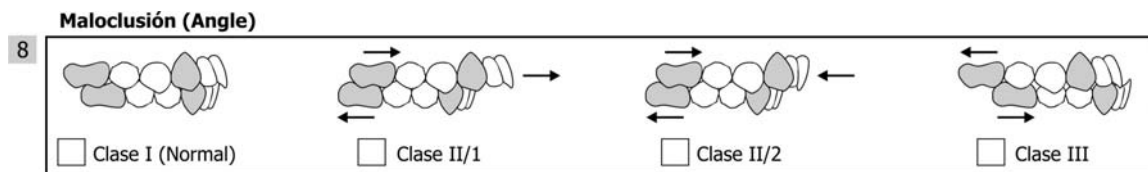
8. Maloclusión (Angle). Relaciona los primeros molares, caninos e incisivos:

- Clase I (normal): la cúspide mesiovestibular del primer molar superior ocluye en el surco mesiovestibular del primer molar inferior. El canino superior ocluye entre la vertiente distal de la cúspide del canino inferior y la vertiente mesial de la cúspide del primer premolar inferior. Los incisivos presentan un resalte, o diferencia anteroposterior de 2-3 mm. (incisivo superior adelantado respecto al inferior).
- Clase II / 1: El primer molar, canino e incisivos superiores se encuentran en una posición más adelantada respecto a los inferiores.

- Clase II / 2: El primer molar y canino superiores se encuentran en una posición más adelantada respecto a los inferiores. Los incisivos centrales superiores se encuentran inclinados hacia palatino (palatoversión).
- Clase III: El primer molar, canino e incisivos superiores se encuentran en una posición más retrasada respecto a los inferiores.

El paciente con alteración de la oclusión debe ser derivado al odontólogo.

Para su codificación daremos un grado 0 a la maloclusión de clase I, un grado 1 a la maloclusión de clase II-1, un grado 2 a la maloclusión de clase II-2, y un grado 3 a la maloclusión de clase III.



9. Mordida. Oclusión. Se examinarán las alteraciones de la oclusión desde un punto de vista vertical y transversal ^{6,7}.

Verticalmente encontramos:

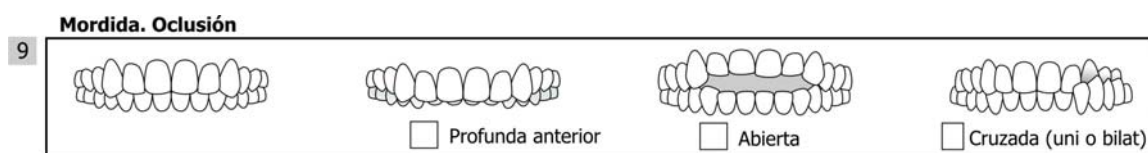- Profunda anterior: los incisivos superiores cubren más de 2-3 mm. A los inferiores
- Abierta: los incisivos superiores cubren menos de 0 mm. A los superiores

Transversalmente encontramos:

- Cruzada (uni o bilateral): la cúspide vestibular de los premolares o molares superiores ocluyen por dentro de la cúspide vestibular de los molares inferiores.

El paciente con alteración de la mordida debe ser derivado al odontólogo.

Para su codificación daremos un grado 0 a la relación normal, un grado 1 a la relación con mordida profunda anterior, un grado 2 a la relación con mordida abierta, y un grado 3 a la relación con mordida cruzada posterior (uni o bilateral).



10. Alineación: podemos encontrar tres situaciones:




- Normal: los dientes están correctamente posicionados, alineados en sus bases óseas y sin presentar espacios o apiñamientos entre ellos.
- Diastemas: existen espacios o diastemas entre los dientes
- Apiñamiento: el espacio disponible en los maxilares no es suficiente para albergarlos, y los dientes se encuentran apiñados.

El paciente con alteración de la alineación dentaria debe ser derivado al odontólogo.

Para su codificación daremos un grado 0 a la alineación correcta de las arcadas, un grado 1 a la alineación incorrecta con presencia de diastemas, y un grado 2 a la alineación incorrecta con presencia de apiñamiento.

Alineación

10

	<input type="checkbox"/> Normal		<input type="checkbox"/> Diastemas		<input type="checkbox"/> Apiñamiento
---	---------------------------------	---	------------------------------------	---	--------------------------------------

11. Deglución: Hacia los 4 años de edad, la deglución completa su maduración y sus características son similares a las del adulto: sellado labial (labios cerrados), lengua en contacto con el paladar y ausencia de tensiones o contracciones peribucuales.⁸

Cuando estos requisitos no se cumplen, se produce la denominada deglución atípica, cuya signos más comunes son:

- Lengua interpuesta entre arcadas dentarias.
- Empuje lingual contra la arcada dentaria superior o inferior.
- Incisivos superiores sobre labio inferior.
- Contracción de la musculatura peribucal, entre otras.

Sus causas más frecuentes pueden ser la respiración bucal, la persistencia de hábitos de succión (de chupete, biberón, dedo, objetos), frenillo lingual corto y hábitos posturales alterados. La deglución atípica puede provocar alteraciones en la oclusión dentaria, el habla y la voz.

De acuerdo con el objetivo de este protocolo, para realizar una observación rápida y sencilla de la deglución se han de tener en cuenta algunos requisitos: paciente sentado o de pie (tronco en posición vertical), buscar el patrón espontáneo de la deglución (mientras habla, cuando bebe agua, etc.). En los casos necesarios, el logopeda es el profesional capacitado para realizar la valoración y rehabilitación de los diferentes tipos clínicos de deglución típica.

La observación de estas alteraciones y la detección y derivación temprana al logopeda especializado en Terapia Miofuncional, incidirán favorablemente en la salud del paciente.⁹

Se examinará en este protocolo la presencia de alteraciones de la deglución o deglución atípica, basándonos en dos cuestiones sencillas:

- ¿Hace muecas al tragar?
- ¿Interpone la lengua o labio al tragar?

El paciente con alteración de la deglución debe ser derivado al logopeda.

Para su codificación daremos un grado 0 a la deglución correcta, un grado 1 a la presencia de muecas en deglución, y un grado 2 a la interposición de lengua o labio al tragar.

Deglución

11

<input type="checkbox"/> Normal	<input type="checkbox"/> ¿Hace muecas al tragar?	<input type="checkbox"/> ¿Interpone la lengua y/o labio al tragar?
---------------------------------	--	--

12. Alteraciones posturales. Llamamos alteraciones del sistema postural a los hábitos o vicios posturales antifisiológicos que implican la ruptura del equilibrio muscular corporal. Los cambios producidos en la estática craneofacial (hiper o hipo extensiones cervicales) conducen a cambios en la estática mandibular.

Distintas causas, orgánicas o funcionales, generan mecanismos compensatorios sin que refieran necesariamente sintomatología⁸, pero la persistencia de los desequilibrios musculares compensatorios, afecta a las funciones de respiración, succión, deglución, masticación, habla y voz.

A menudo estos patrones musculares alterados generan tensiones, dolor, fatiga muscular, con posible afectación dentaria y de oclusión⁹.

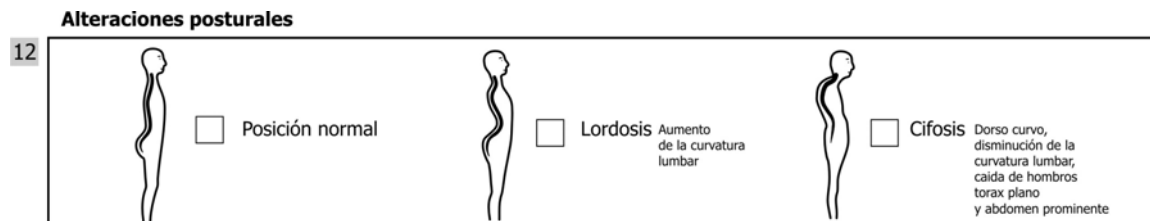
La detección precoz de estos signos favorece el mantenimiento de la salud y la calidad de vida. El trabajo logopédico dentro del equipo interdisciplinario favorecerá la rehabilitación del paciente y la estabilidad de los resultados del tratamiento.

En el protocolo se debe dejar constancia de las tres posibles situaciones en la postura del paciente¹⁰:

- Posición normal
- Lordosis: aumento de la curvatura lumbar
- Cifosis: dorso curvo, disminución de la curvatura lumbar, caída de hombros, tórax plano y abdomen prominente.

El paciente con alteración de la postura, debe ser derivado a logopeda y pediatra.

Para su codificación, daremos un grado 0 a la posición normal, un grado 1 a la presencia de lordosis o aumento de la curvatura lumbar, y un grado 2 a la presencia de cifosis o disminución de la curvatura lumbar.



13. Se recomienda valoración por... Finalmente, se incluye el profesional o profesionales a los que el paciente debería acudir con motivo de recibir un adecuado tratamiento multidisciplinario.

También codificaremos el profesional que debería valorar al paciente, dando un grado 0 a la ausencia de necesidad de valoración, un grado 1 a la necesidad de valoración por parte del otorrinolaringólogo, un grado 2 a la necesidad de valoración por odontólogo, un grado 3 a la necesidad de valoración por logopeda, un grado 4 a la necesidad de valoración por pediatra, y un grado 5 a la necesidad de valoración por varios de ellos.

Usaremos los mismos códigos (del 1 al 4 en este caso) para codificar quien ha sido el profesional que ha realizado el estudio.

Se recomienda valoración por:

13

<input type="checkbox"/> Otorrinolaringólogo	<input type="checkbox"/> Ortodoncista	<input type="checkbox"/> Logopeda	<input type="checkbox"/> Pediatra
--	---------------------------------------	-----------------------------------	-----------------------------------

CONCLUSIONES

Este protocolo representa un procedimiento clínico sencillo y rápido que nos permite realizar una primera evaluación del paciente y determinar cuáles son los especialistas integrantes del equipo multidisciplinario que deberán intervenir en el tratamiento, para facilitar la corrección, realizar un tratamiento etiológico y así conseguir la máxima estabilidad posible post-tratamiento.

Este protocolo también intenta unificar conceptos y la nomenclatura utilizada por los distintos especialistas, a fin de facilitar y dinamizar el entendimiento entre ellos.

Asimismo, al volver a realizar este examen luego del tratamiento, se puede determinar de una forma objetiva la evolución del tratamiento y cuándo termina la función de alguna o todas las especialidades que han intervenido.

BIBLIOGRAFÍA

1. Durán J. Multifunction System "MFS". Las 8 claves de la matriz funcional. Ortodoncia clínica. 2003; 6:10-13.
2. Arnett GW, Bergman Rt. Facial Keys to orthodontic diagnosis and treatment planning-Part I. Am J Orthod Dentofacial Orthop. 1993;103:299-312.
3. Arnett GW, Bergman Rt. Facial Keys to orthodontic diagnosis and treatment planning-Part II. Am J Orthod Dentofacial Orthop. 1993;103:395-411
4. Durán J. Técnica MFS: Diagnóstico de la matriz funcional: codificación. Ortodoncia clínica. 2003;6:138-40.
5. Coromina J, Estivill E. Tratamiento del niño roncador y/o con apnea obstructiva del sueño: la reducción amigdalar con laser. En: Coromina J, Estivill E. El niño roncador. El niño con síndrome de apnea obstructiva del sueño. Barcelona. 2ª Ed. EDIMSA 2006:41-68.
6. Echarri P, Perez JJ. Historia clínica, examen clínico y estudio de modelos. En Echarri P. Diagnóstico en ortodoncia: estudio multidisciplinario. Barcelona. Nexus. 2002: 57-102.
7. Ustrell J, Durán J. Diagnóstico en ortodoncia. En Ustrell J, Durán J. Ortodoncia. Primera edición. Barcelona. Ed. Universitat de Barcelona. 2001:61-100.
8. Grandi D, Donato G. Terapia Miofuncional. Diagnóstico y Tratamiento. Ediciones Lebón, Barcelona, 2006.
9. Segovia ML, Infante L. Disgnacias. En Programa de actualización en Fonoaudiología. Primer ciclo. Módulos 1 y 2. Editorial Médica Panamericana, Bs.As. Argentina, 2001.
10. Segre R, Naidich S. Principios de Foniatría. Editorial Médica Panamericana, Bs.As., Argentina, 1981.

PROTOCOLO DE EXPLORACIÓN INICIAL INTERDISCIPLINAR OROFACIAL PARA NIÑOS Y ADOLESCENTES
(Dirigido a logopedas, odontólogos, otorrinolaringólogos y pediatras)

Realizado por:.....Especialidad:.....

Datos del paciente:

Nombre del paciente:.....Edad:.....Fecha:.....

Sexo:.....Peso:.....Estatura:.....Antecedentes:.....

Concepto:

La exploración interdisciplinaria orofacial, extra e intraoral comprende el examen para la detección de posibles alteraciones morfológicas y/o disfunciones

Esta propuesta es una aproximación a un protocolo de exploración que reúne 2 características:

- 1.- Rapidez (5-8 minutos)
- 2.- Simplicidad

Anamnesis:

	Si	No	No sabe
1- ¿Ronca habitualmente su hijo mientras duerme?			
2- Durante el sueño ¿Ha observado si al niño le cuesta respirar o lo hace con mucho esfuerzo?			
3- Ha detectado en su hijo al dormir:			
Pausas o paradas respiratorias			
Sueño intranquilo o agitado			
Posturas anormales de la cabeza (hiperextensión, etc)			
Sudoración excesiva			
4- ¿Moja la almohada con saliva?			
5- ¿Se cansa al correr o al hacer ejercicio?			
6- ¿Se queda con la boca abierta mirando la televisión o el ordenador?			
7- ¿Tiene babeo diurno?			
8- ¿Se resfría frecuentemente?			
9- ¿Tiene alergias y/o asma?			
10- Hábitos: chupete / succión digital / onicofagia / queilofagia / otros			
11- ¿Pierde la voz frecuentemente?			
12- ¿Tiene problemas de pronunciación?			

Respiración:

☐ Nasal
 ☐ Bucal
 ☐ Mixta

Perfil:

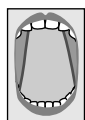
☐ Normal. Clase I
 ☐ Convexo. Clase II
 ☐ Cóncavo. Clase III

Codificación de las narinas (con respiración forzada)

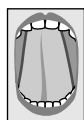☐ Grado 0
Dilata
 ☐ Grado 1
No colapsa ni dilata
 ☐ Grado 2
Colapso unilateral parcial
 ☐ Grado 3A
Colapso parcial bilateral
 ☐ Grado 3B
Colapso total unilateral
 ☐ Grado 4
Colapso total y colapso parcial
 ☐ Grado 5
Colapso total bilateral

Movilidad lingual (Pedir al paciente que eleve la lengua con la boca totalmente abierta intentando tocar el paladar)

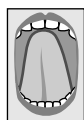5



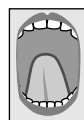
☐ Grado 0
Frenectomía



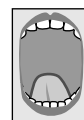☐ Grado 1
Punta lengua
toca paladar



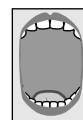☐ Grado 2
Casi toca
paladar



☐ Grado 3
Equidistante entre
incisivos sup
e inferiores



☐ Grado 4
Sobrepasa
incisivos inferiores




☐ Grado 5
No sobrepasa
incisivos inferiores

Amígdalas

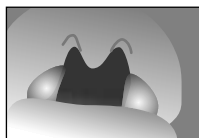
6



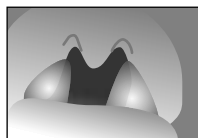
☐ Grado 0
Amigdalectomía
previa



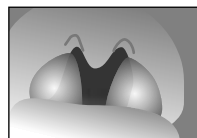
☐ Grado 1
No hay amígdalas
visibles



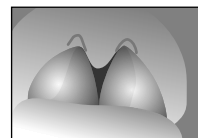
☐ Grado 2
Amígdalas muy
pequeñas (< 25%)



☐ Grado 3
Amígdalas 1/3 orofaringe
(entre 25% y 50%)



☐ Grado 4
Amígdalas 2/3 orofaringe
(entre 50% y 75%)



☐ Grado 5
Amígdalas 3/3 orofaringe
(> 75%)

Labios

7



☐ Contacto labial en reposo

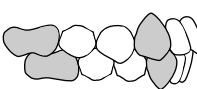


☐ Sin contacto labial en reposo

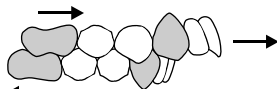
☐ Labios secos o agrietados

Maloclusión (Angle)

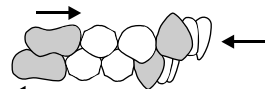
8



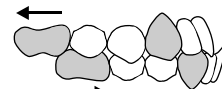☐ Clase I (Normal)



☐ Clase II/1



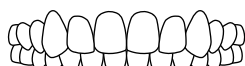☐ Clase II/2



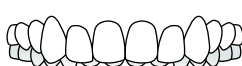☐ Clase III

Mordida. Oclusión

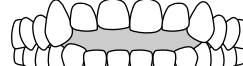9



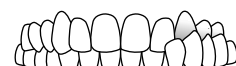☐ Normal



☐ Profunda anterior



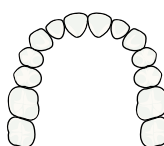
☐ Abierta



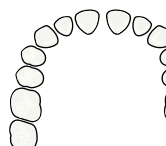
☐ Cruzada (uni o bilat)

Alineación

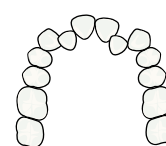
10



☐ Normal



☐ Diastemas



☐ Apiñamiento

Deglución

11

☐ Normal

☐ ¿Hace muecas al tragar?

☐ ¿Interpone la lengua y/o labio al tragar?

Alteraciones posturales

12



☐ Posición normal



☐ Lordosis
Aumento
de la curvatura
lumbar



☐ Cifosis
Dorso curvo,
disminución de la
curvatura lumbar,
caída de hombros
torax plano
y abdomen prominente

13

Adenoides:

Test fonético ☐ Positivo (diferente)
(mañana)

☐ Negativo (igual)

☐ Endoscopia (Exclusivo ORL)

☐ Tele Rx perfil (Exclusivo ortodoncistas)

☐ No obstrucción

☐ Obstrucción parcial

☐ Obstrucción severa

Se recomienda valoración por:

14

☐ Otorrinolaringólogo

☐ Ortodoncista

☐ Logopeda

☐ Pediatra